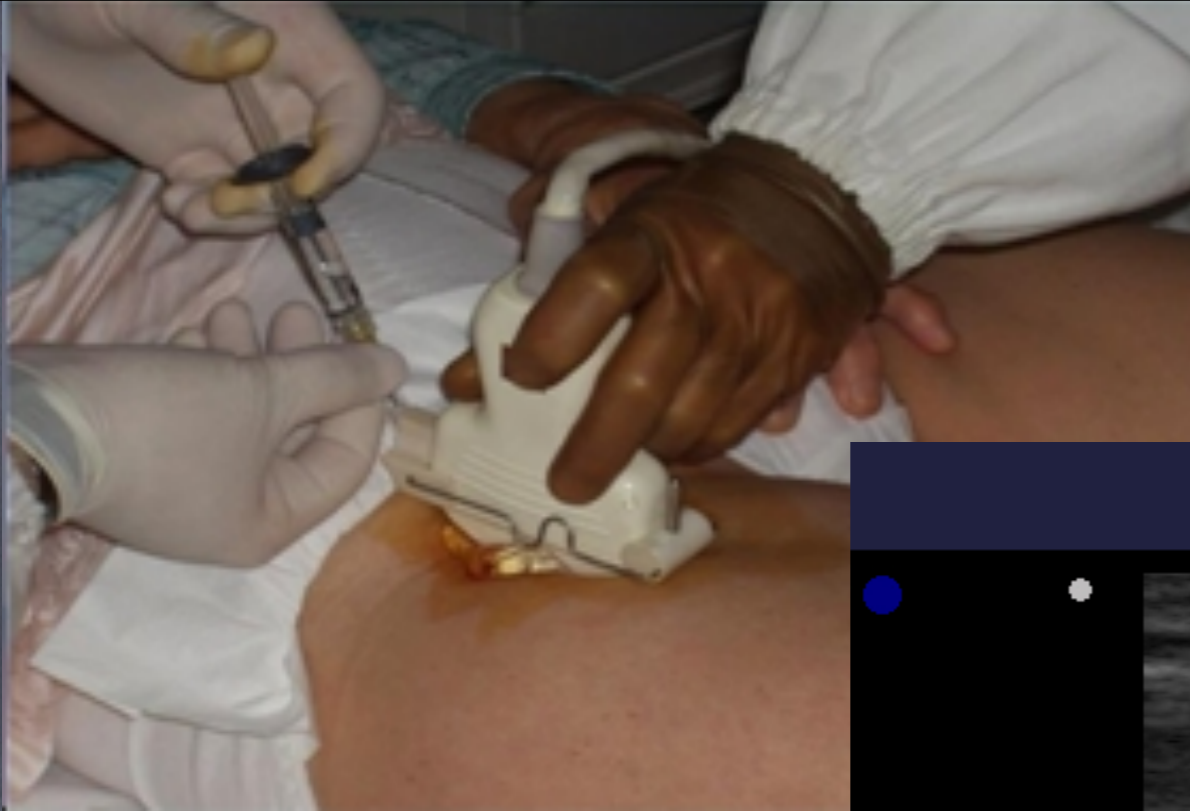

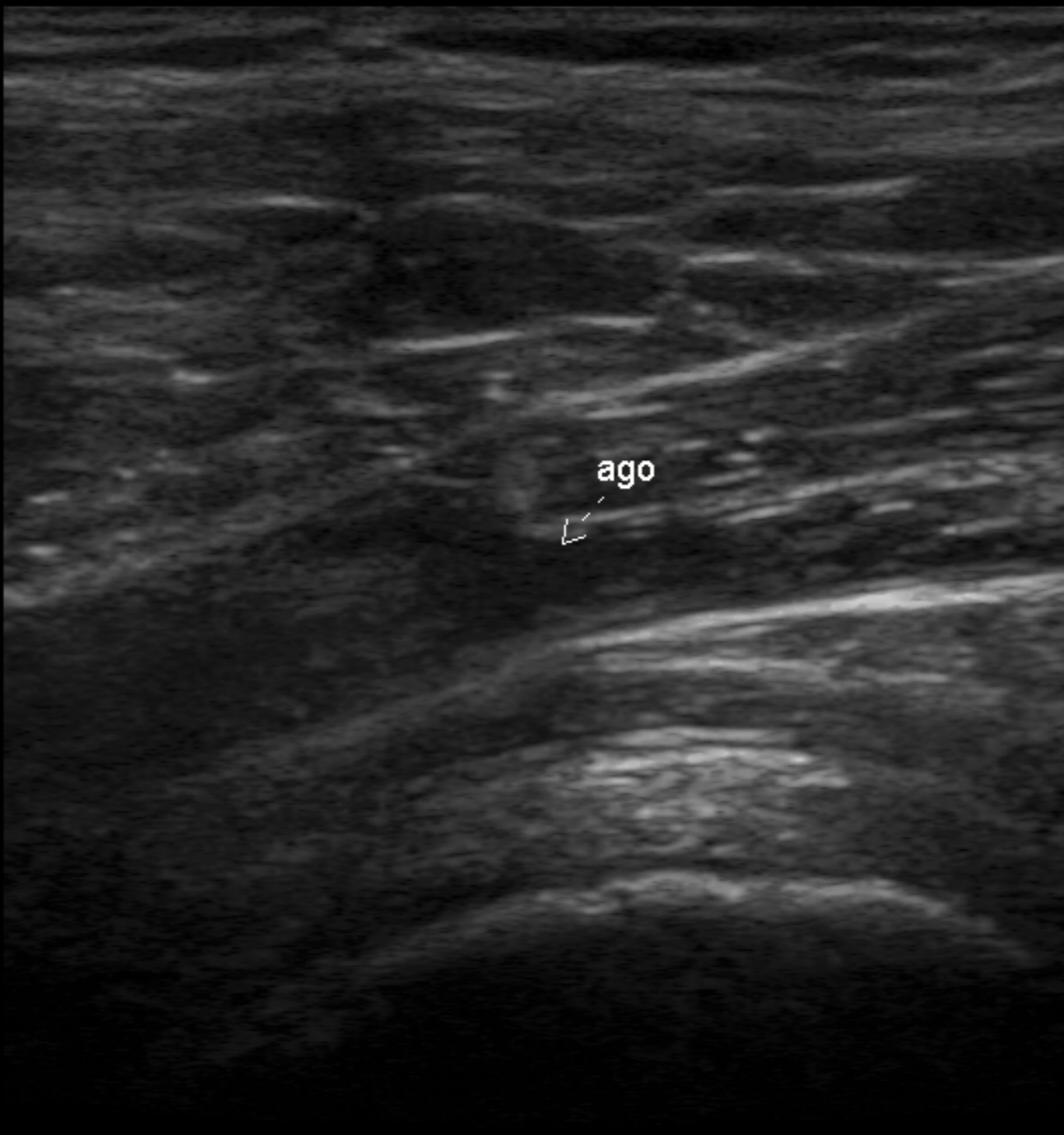ENDOARTICOLARI ECOGUIDATE DELL'ANCA

Particolare impulso dopo l'avvento della Tecnica ecografica e dello sviluppo dell'Acido ialuronico.

**Profilo di sicurezza di 185 iniezioni intra-articolari sotto guida ecografica nelle coxopatie Safety profile of 185 ultrasound-guided intra-articular injections for treatment of rheumatic diseases of the hip
A.Migliore¹ & Coll.; Reumatismo, 56(2):104-109 2004**



INF ANCA ECO



Studio osservazionale sull'efficacia a 18 mesi di iniezioni intraarticolari di acido ialuronico (Hylan G-F 20) sotto guida ecografica nell'artrosi dell'anca*

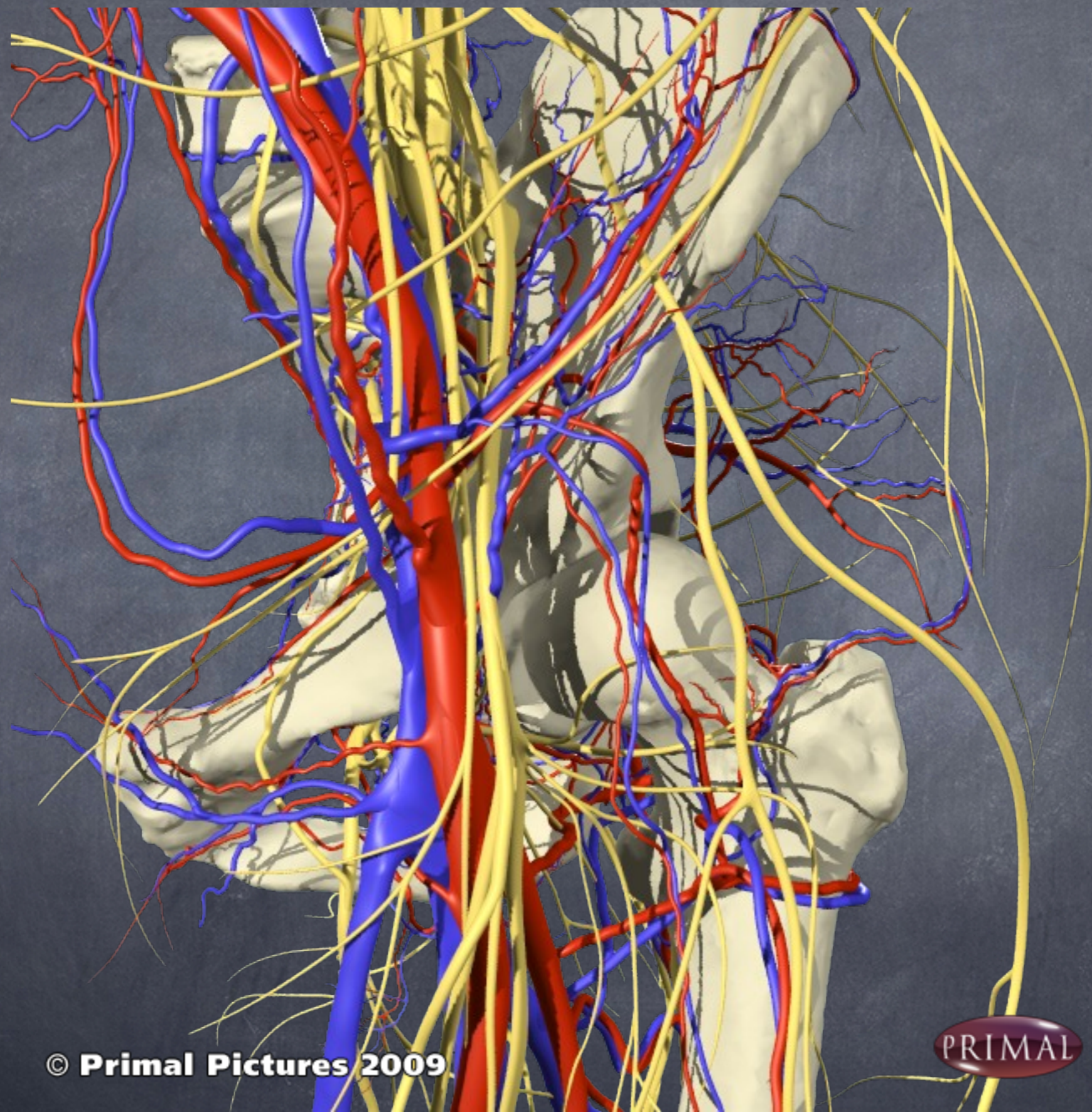
Alberto Migliore¹, Sandro Tormenta², Umberto Massafra¹, Luis Severino Martin Martin³, Emilia Carloni¹, Cristiano Padalino¹, Andrea Alimonti¹, Mauro Granata⁴

Reumatismo, 58(1):39-49 2006

Diagnostic and Therapeutic Injection of the Hip and Knee

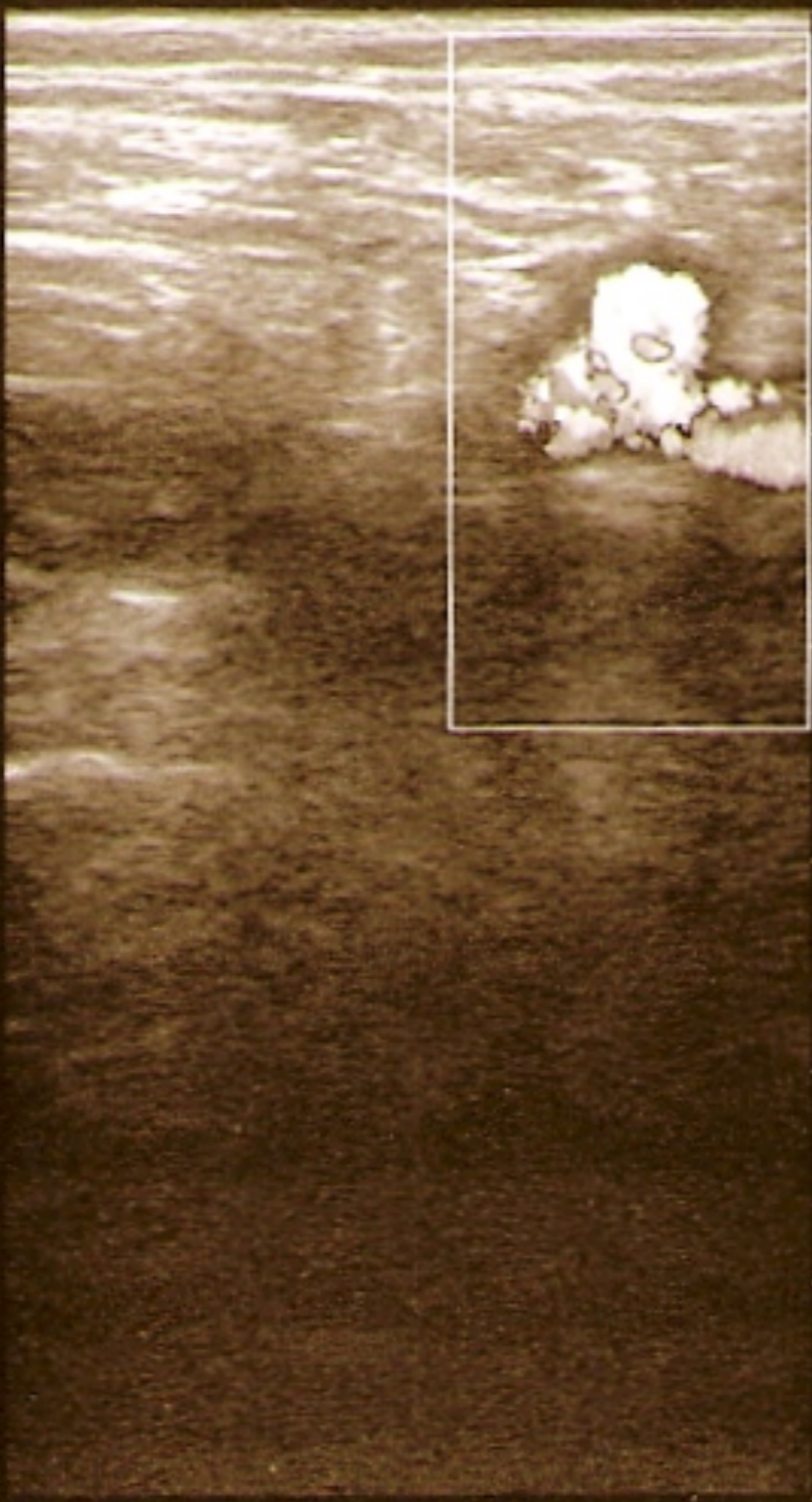DENNIS A. CARDONE, D.O., C.A.Q.S.M., and ALFRED F. TALLIA, M.D., M.P.H.

AMERICAN FAMILY PHYSICIAN VOLUME 67, NUMBER 10 2003




© Primal Pictures 2009

PRIMAL

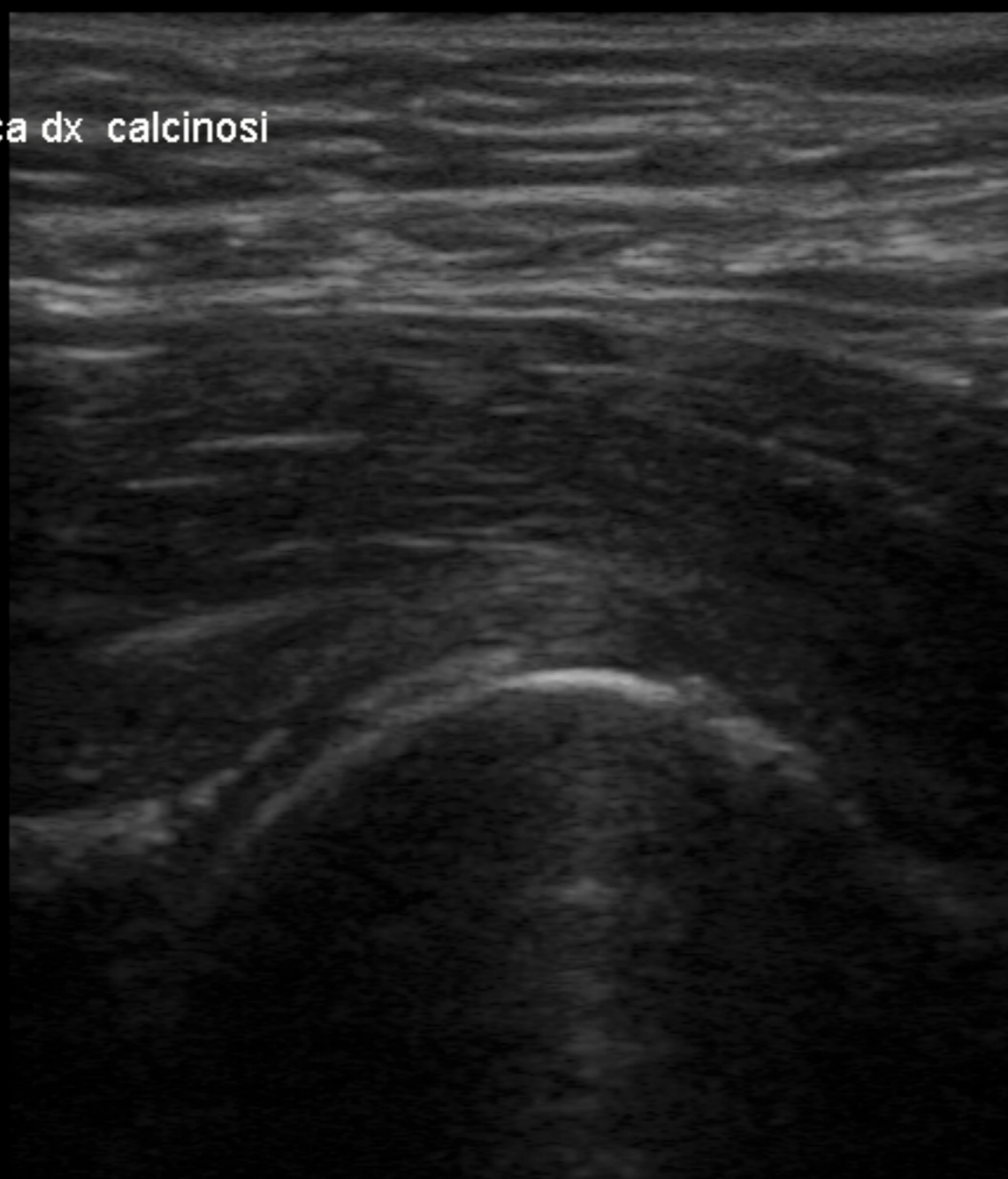


TIB = 0.4
TIS = 0.4
TIC = 0.6
UST-TL01
D/3/CM/AIP2
Depth 7 cm
Color
PRF 1.00kHz
WF 130Hz
Freq 5.0MHz

● Frame Scroll
☞ Pointer



anca dx calcinosis



MI:
TIC < 0.4

UST-TL01
OM/3/C/M/AIP2

Depth 5 cm

Efficacy of a single ultrasound-guided injection for the treatment of hip osteoarthritis.

Atchia I, Kane D, Reed MR, Isaacs JD, Birrell F
Ann Rheum Dis Jan 2011; **70(1)**:110-6

Viscosupplementazione

Indicazioni nell'anca

- Pazienti di età < 40 aa affetti da forme secondarie a patologie quali il m. di Perthes, l'epifisiolisi, la displasia congenita dell'anca o post-traumatiche ;
- Pazienti anziani politrattati con elevata comorbidity soprattutto renale e cardiovascolare (rischio nell'uso di NSAIDs o di COX-2 inibitori)

**Terapia intra-articolare
con steroidi riservata alle forme
con versamento articolare
importante**

 **FLARE**